AUS DER CHIRURGISCHEN UNIVERSITÄTSKLINIK
ZU HEIDELBERG (PROF. DR. VOELCKER)

DREI FÄLLE VON CYSTISCHER DILATATION DES VESICALEN URETERENENDES

INAUGURAL-DISSERTATION

ZUR

ERLANGUNG DER DOKTORWÜRDE

DER

MEDIZINISCHEN FAKULTÄT

DER

GROSSHERZOGLICH BADISCHEN RUPRECHT-KARLS-UNIVERSITÄT HEIDELBERG

VORGELEGT

VON

MARTIN ROSENBERG
MEDIZINALPRAKTIKANT

VERLAGSBUCHHANDLUNG VON JULIUS SPRINGER IN BERLIN
1915

Gedruckt mit Genehmigung
der medizinischen Fakultät der Universität Heidelberg.

Prof. Dr. M. Wilms.

Dekan. Referent.

28. Mai 1914.

Druck der Spamerschen Buchdruckerei in Leipzig

Seinen lieben Eltern

in Dankbarkeit gewidmet.

Digitized by the Internet Archive
in 2026

https://archive.org/details/IA40153311_0230

„Daß die innerhalb der Blasenwand gelegenen Enden der Harnleiter sich sackförmig erweitern können und im Laufe ihrer Entwicklung zu mehr oder weniger heftigen Beschwerden und sekundären Erkrankungen von Blase und Nieren führen, sind Tatsachen, welche längst die Berechtigung verloren haben, als klinische Seltenheiten aufgeführt zu werden." So begann Theodor Cohn im Jahre 1909 eine längere Abhandlung über Aussackungen der Blasenenden doppelter Harnleiter. Diese Auffassung existierte jedoch noch nicht allzulange. 1898 schrieb Englisch: „Die sackförmige Erweiterung ist eine große Seltenheit, da sich dieselbe in keiner Abhandlung über die Krankheiten der Harnleiter besonders erwähnt findet."

Ein Jahr später gelang es Lipmann-Wulf als erstem, die Dilatation des Ureters an der Blasenmündung mit Hilfe des Cystoskops in vivo richtig zu erkennen. Seitdem sind viele Fälle veröffentlicht worden, bei denen man imstande war, die richtige Diagnose vor der Operation zu stellen. Während man vor Einführung des Cystoskops die Anomalie meistens bei der Sektion erst erkannte, haben sich mit der Verbreitung der Cystoskopie die beobachteten Fälle vermehrt. Denn, wie aus vielem ersichtlich, kann das Leiden häufig symptomlos verlaufen, und waren Symptome selbst vorhanden, so waren sie nur so vager Art, daß sie wohl einige Anhaltspunkte für die Natur und Ursache des Leidens geben, zu einer sicheren Diagnose aber nie führen konnten. Wie gesagt, hat hier die Cystoskopie völlige Klarheit verschafft und dazu beigetragen, daß das Leiden heutzutage nicht mehr zu den Seltenheiten gerechnet werden darf.

Sehen wir jetzt, was uns die Literatur über das Vorkommen dieser Fälle lehrt, so finden wir, daß:

im Jahre 1898 Lipmann-Wulf . . . . . 1 Fall,
im Jahre 1902 Sinnreich . . . . . 1 Fall,
im Jahre 1903 Fenwick . . . . . 4 Fälle,

im Jahre 1904 Wildbolz . . . . . 3 Fälle,
im Jahre 1904 Portner, Th. Cohn, Fr. König, Adrian je 1 Fall,
im Jahre 1906 Klose. . . . . 1 Fall,
im Jahre 1907 Tilp . . . . . 3 Fälle,
im Jahre 1908 Brongersma . . . . . 2 Fälle,
im Jahre 1909 Wulff, Roth, Th. Cohn . . . . . je 1 Fall,
im Jahre 1910 Fedorow . . . . . 1 Fall,
im Jahre 1911 Pietkiewicz . . . . . 1 Fall,
im Jahre 1912 Rendu, Suter, Leshnew, Maresch und Lotsi . . . . . je 1 Fall

veröffentlicht haben, die die Diagnose der cystischen Dilatation des intravesicalen Ureterenendes in vivo vor der Operation richtig zu stellen vermochten. Selbstverständlich sind in der Literatur noch zahlreiche Fälle verzeichnet, bei denen das Leiden erst bei der Operation oder manchmal sogar erst bei der Obduktion richtig gedeutet werden konnte, so daß bis heute ungefähr 85 Fälle von cystenartiger Erweiterung des vesicalen Harnleiterendes beschrieben worden sind.

Wenn ich nun trotz zahlreicher Darstellungen im folgenden drei weitere Fälle mitteile, so geschieht dies aus dem Grunde, weil sie einiges Interesse beanspruchen dürften, insofern als ich hier zu zeigen vermag, daß die Symptomatik bei der Erkennung des Leidens nicht allein die Hauptrolle spielen darf, daß vielmehr der cystoskopische Befund ausschlaggebend sein muß für die Sicherung der Diagnose und das therapeutische Eingreifen.

1. Fall.

Veronika V., 41 Jahre alt, Oberpostschaffnersfrau, Mannheim, litt nie an Husten oder Auswurf. Eine Schwester von ihr an Schwindsucht gestorben. Patientin hat nie geboren, ist seit 16 Jahren verheiratet. Erste Menses mit 15 Jahren; seither alle 4 Wochen, spärlich.

Schon als Mädchen hatte Patientin öfters Urinbeschwerden, seit 15 Jahren starken Harndrang; urinieren mußte Patientin ca. alle Stunde und verspürte dabei ein heftiges Brennen, was sich jedoch allmählich verloren haben soll. Im Jahre 1902 hatte Patientin zum erstenmal sehr heftige, krampfartige Schmerzen, die einige Minuten anhielten, dann wieder vorbeigingen. Die Schmerzen waren im Rücken links in der Nierengegend, zogen längs des Ureters nach der Blase. Während dieser kolikartigen Leibschmerzen hatte Patientin auch starken Harndrang, ohne aber Wasser lassen zu können. Anfangs hatte sie Anfälle zwei- bis dreimal im Jahr. Seit 2 Jahren haben sie sich jedoch derart gehäuft, daß sie alle 8—14 Tage auftraten. Neben diesen heftigen Koliken bestehen aber in letzter Zeit täglich noch geringere Leibschmerzen, die eine Viertel- bis halbe Stunde andauern.

Mitunter hatte Patientin dabei erbrochen. Stuhl war immer angehalten, kam erst nach Abführmitteln, zeigte nie Pathologisches. Damals lag Patientin in einer Privatklinik (Dr. Schäffer, Heidelberg) und wurde wegen Gebärmutterknickung daselbst behandelt.

Obengenannte Beschwerden hörten nie auf. Sonnabend, den 5. IV. 1908, hatte Patientin wieder einen Anfall, der von mittags 4 Uhr bis nachts 12 Uhr

dauerte. Sie verspürte die krampfartigen Schmerzen in der alten Gegend, hatte dabei ca. achtmal stark erbrochen, und zwar zuerst Speisen, später nur gallige Flüssigkeiten. Patientin hatte starken Harndrang, jedoch kein Gefühl des Brennens mehr vorn an der Harnröhre. Urin war nicht blutig, soll übrigens nach Angabe der Patientin stets klar gewesen sein, es bestand kein Harnträufeln, kein unwillkürlicher Urinabgang. Patientin will in der letzten Zeit sehr abgemagert sein und infolge des ständigen Tenesmus schlechten Schlaf gehabt haben.

Status praesens.

Patientin von grazilem Knochenbau, mäßig entwickelter Muskulatur und geringem Fettpolster. Keine Ödeme und Exantheme. Temperatur normal. Puls desgleichen. Urin enthält weder Albumen noch Saccharum, im Sediment sind keine Erythrocyten, vereinzelte Leukocyten und harnsaure Salze.

Herz und Lungen ohne Befund. Abdomen nicht aufgetrieben, rechte Niere nicht palpabel, linke Niere vergrößert, linker Ureter als rollbarer Strang von Fingerdicke zu fühlen, bei dessen Druck ausstrahlende Schmerzen in die Blase entstehen. Per vaginam konnte man keine vom Normalen abweichende Veränderungen konstatieren.

Gleichzeitig wird eine cystoskopische Untersuchung vorgenommen, die folgenden Befund liefert (Prof. Voelcker):

Blasenschleimhaut intakt, ohne Geschwüre, ohne Tuberkel, etwas fleckig gerötet; Kapazität der Blase ca. 70 ccm.

Der rechte Ureterwulst ist ein normaler, länglicher, grubenförmig zugänglicher Schlitz, der linke dagegen ist ein ganz feines, rundes Löchelchen. Ab und zu beobachtet man eine Kontraktion des linken Ureters. Dabei sieht man, wie sich die Gegend des Ureterwulstes als kleine, diaphane Blase vorwölbt, auf deren Höhe das erwähnte Löchelchen liegt. Allmählich sickert der Urin heraus, und das Bläschen hollabiert dann zu einer Delle.

Nach Einspritzen von 20 ccm einer 0,4 proz. Indigo-Karmin-Lösung zeigt sich rechts nach 5 Minuten der Harn blau gefärbt, er wird mit einem kräftigen Strahl ausgestoßen. Links dagegen wölbt sich zunächst die Blase vor, nach einiger Zeit sickert Urin aus dem Löchelchen hervor, in einem dünnen, leicht blau gefärbten Strahl, der langsam zum Vorschein kommt und nur kurz anhält. Erst nach einiger Zeit wiederholte sich dasselbe Symptom.

Zur Entscheidung der Frage, ob es sich um einen Ureterstein oder um eine idiopathische Dilatation des Ureters handelte, wurde noch am Schluß der Ureterenkatheterismus vorgenommen, der aber nichts Positives hier zu bringen vermochte. Denn während derselbe rechts ganz leicht vor sich ging, konnte links auch der dünnste Katheter nicht eingeführt werden. Aus diesem cystoskopischen Befunde her und vor allem aus dem normalen Verhalten des Urins konnte man wohl die Diagnose auf Ureterstein fallen lassen und mit Sicherheit behaupten, daß es sich hier um einen Fall von idiopathischer cystischer Dilatation des unteren Ureterenendes handelte.

Am 15. V. 1908 wurde die Operation von Herrn Prof. Voelcker in Chloroformnarkose vorgenommen. Schnitt der Bauchdecken und Eröffnung der Blase in der Mittellinie. Der obige Befund wird durchaus bestätigt. Die Öffnung des linken Ureters ist nur für eine ganz feine Sonde durchgängig, läßt sich leicht nach oben schlitzen. Dabei konstatiert man, daß in der Tat eine ampulläre Erweiterung des unteren intramuralen Ureterendes besteht. Der Schlitz wird 1 cm lang gemacht, mit 3 Catgutnähten umsäumt, dann dringt eine Uretersonde mühelos bis zur Niere vor. Völliger Verschluß der Blase durch Zweietagennaht. Bauchdeckennaht.

Der Wundverlauf war ein guter. Fieber trat nicht auf. Kurze Zeit bestand eine Cystitis, die rasch durch Urotropin gebessert wurde. Am 25. VII. 1908 wurde nochmals eine cystoskopische Untersuchung vorgenommen, die folgenden Befund zeigte:

Die linke Uretermündung stellte ein großes, klaffendes Loch vor; man sah, daß es in einen stark erweiterten Ureter führte, feine Partikelchen schwammen in der Öffnung herum.

Seitdem ist Patientin stets beschwerdefrei geblieben. Wie ich mich im Juli 1913 selbst überzeugen konnte, sieht Patientin sehr gut aus, hat an Gewicht bedeutend zugenommen. Nur einmal, Weihnachten 1911, will Patientin plötzlich ihre alten kolikartigen Beschwerden mit Tenesmen und Brennen wiederbekommen haben, die jedoch sofort nach dem Genuß von Baldriantee aufgehört haben sollen. Ob diese Schmerzen wirklich auf das ehemalige Leiden zu beziehen sind, möchte ich noch dahingestellt sein lassen.

2. Fall.

Ellen L., $15^1/_2$ Jahre, von Heidelberg.

Die Patientin hat seit ihrem zweiten Lebensjahr einen eitrigen Urin. Sie wurde deshalb in der verschiedensten Weise behandelt, machte verschiedene Badekuren in Wildungen durch, aber ohne Erfolg. Beschwerden hatte sie nie. Die Urinentleerung war immer normal, auch entwickelte sich das Mädchen ausgezeichnet. Sie ist jetzt groß, kräftig, sieht blühend und gesund aus. Der Urin enthält einen reichlichen Bodensatz von Eiter, aus welchem Bacterium coli, aber niemals Tuberkelbacillen gezüchtet wurden. Meerschweinchenversuch negativ.

Am 13. VI. 1913 wurde von Herrn Professor Voelcker eine cystoskopische Untersuchung vorgenommen, die folgenden Befund ergab:

Harnröhrenostium ohne Befund.

Harnröhre ebenso.

Blase leicht rein zu spülen, mit 200 ccm bequem zu füllen.

Beim Betrachten der Blaseninnenfläche fällt sofort auf, daß in der linken Ecke des Trigonum Lieutaudii eine Vorwölbung von etwa Kirschgröße (vielleicht auch etwas größer) ist. Diese ist kugelrund, von glatter Schleimhaut überzogen, mit feiner Gefäßzeichnung. Die Vorwölbung sitzt in der Gegend des linken Ureterostiums, das letztere ist nicht zu finden.

Das rechte ist dagegen ein normaler Schlitz an der normalen Stelle und ist bequem zu sondieren.

Der aus dem rechten Ureter abtropfende Urin wird in den üblichen Intervallen peristaltisch ausgestoßen, ist klar, ohne Eiweiß, nur mit einigen abgeschilferten Ureterepithelien versehen. Dagegen enthält der Blasenurin auffallend viel Leukocyten und Bacterium coli.

Während man die bläschenartige Vorwölbung beobachtet, sieht man plötzlich, wie sie kollabiert und dabei verschwindet: Die den Sack bildende Schleimhaut zieht sich dann in eine Art von Nische zurück; der Versuch, mit dem Ureterkatheter in diese Nische einzudringen, gelingt nicht. Man kommt nicht weiter. Alsbald füllt sich das Bläschen wieder, und man kann dieses Füllen und Kollabieren einige Male beobachten, ungefähr im Tempo der Ureterperistaltik. Es gelingt nicht, zu sehen, aus welcher Öffnung des Bläschens der Urin heraussickert, auch gelingt es nicht, an dem prallen Bläschen mit dem Ureterkatheter eine Öffnung zu finden und einzudringen.

Eine spätere Untersuchung mit dem Cystoskop, die am 26. VI. 1913 vorgenommen wurde, ergab folgendes:

Bei der Chromocystoskopie (0,08 g Indigocarmin intragluteal eingespritzt) zeigt sich rechts normaler Eintritt der Blaufärbung nach ca. 7—8 Minuten. Außer-

dem gewahrt man 2 Uretermündungen. Beide alternieren in der Sekretion der blauen Farbe. Sie sezernieren in kräftigem, tiefblauem Strahle.

Aus dem Bläschen links sieht man keine blaue Farbe herauskommen. Man sieht es einige Male kollabieren, aber man kann nicht erkennen, wo Flüssigkeit heraustritt.

Die Sondierung des rechten medianen Ureters geschieht ohne Mühe. Der Urin ist klar und blau. Dagegen geht die Sondierung des rechten lateralen Ureters etwas schwieriger vor sich, woraus man wohl den Schluß ziehen dürfte, daß der zugehörige Ureter einen etwas komplizierten Verlauf hat. So könnte man sich z. B. denken, daß der rechte laterale Ureter zu einer linken Niere verläuft, er könnte aber auch zu einer doppelbeckigen rechten Niere gehen.

Diese Zweifel hätte man durch Röntgenographie bei eingelegten, schattengebenden Ureterkathetern lösen können. Darauf wurde aber verzichtet, weil man glaubte, der ohnehin notwendige Eingriff sei genügend vorbereitet, und eventuelle Mißbildungen könnte man bei der Operation durch die Freilegung sehen.

Am 9. VII. 1913 wurde die Patientin von Herrn Professor Voelcker in Chloroformnarkose operiert. Da man annehmen mußte, daß sich hinter dem erweiterten Ureter auch eine erweiterte und infizierte Niere befindet, wurde beschlossen, zuerst Ureter und Niere freizulegen.

Linksseitiger Flankenschnitt. Extraperitoneale Freilegung des linken Ureters. Derselbe ist gedoppelt, beide deutlich dilatiert und mit varikös geschlängelten Gefäßen überzogen. Die Niere ist atrophisch und mit einem stark dilatierten Nierenbecken versehen. Weil unter diesen Umständen das Erhalten der Niere als völlig nutzlos betrachtet werden konnte, wurde zur Nephrektomie geschritten. Die beiden Ureteren werden in dem vorderen Wundwinkel angenäht, in der Absicht, dem erweiterten Ureter ein Sicherheitsventil zu schaffen, damit die eventuellen Stauungen Abfluß haben.

Verlauf ohne Fieber, ohne Schmerz. Der Urin war in den ersten 14 Tagen noch trübe, aber ohne Eiter. Die Trübung bestand aus Schleim mit Phosphaten. Man konnte von den Ureterstümpfen aus spülen und sich überzeugen, daß der eine obere vor der Blase eine sackartige Anschwellung (Inhalt ca. 20 ccm) hatte mit sehr schlechtem Abfluß in die Blase. Offenbar bestand hier eine ganz enge Öffnung. Der andere Ureter ist wenig dilatiert, zeigte sonst genau dieselben Eigenschaften wie der obere.

Der Urin wird von Tag zu Tag klarer. Völlige Heilung.

Beschreibung der exstirpierten Niere.

Große gebuckelte Niere, 12 cm lang, 5,5 cm breit und 6 cm hoch, mit apfelgroßem, stark dilatiertem Becken. Bei dem Durchschneiden ergibt es sich, daß das Nierenbecken aus zwei durch eine Scheidewand völlig voneinander getrennten Höhlen besteht, deren Größe die einer Walnuß etwas übertrifft und die je einen dilatierten Ureter nach der Blase zu entsenden. Die Wände beider Höhlen sind glatt. Ihr Inhalt besteht aus dünnem eitrigem Harn. Vom Nierenparenchym ist nur noch wenig nach den Nierenrändern zu erhalten geblieben und dies auch nur in schwer degeneriertem Zustande (Fig. 1).

Auch hier handelt es sich unzweifelhaft um einen Fall von cystenartiger Erweiterung des vesicalen Harnleiterendes. Über die Ätiologie dieses Leidens sind die mannigfachsten Ansichten verbreitet. Im allgemeinen herrschen zwei Meinungen jedoch vor. Die einen Autoren

nehmen Entwicklungshemmungen, die anderen anatomische Veränderungen an.

Daß diese Cysten mit Bildungsanomalien im Zusammenhang stehen können, die in Verdoppelung des oder der Ureteren und in deren blinder oder offener Endigung an normalen oder abnormen Stellen bestehen, dafür, glaube ich, dürfte unser zweiter Fall ein treffliches Beispiel ab-

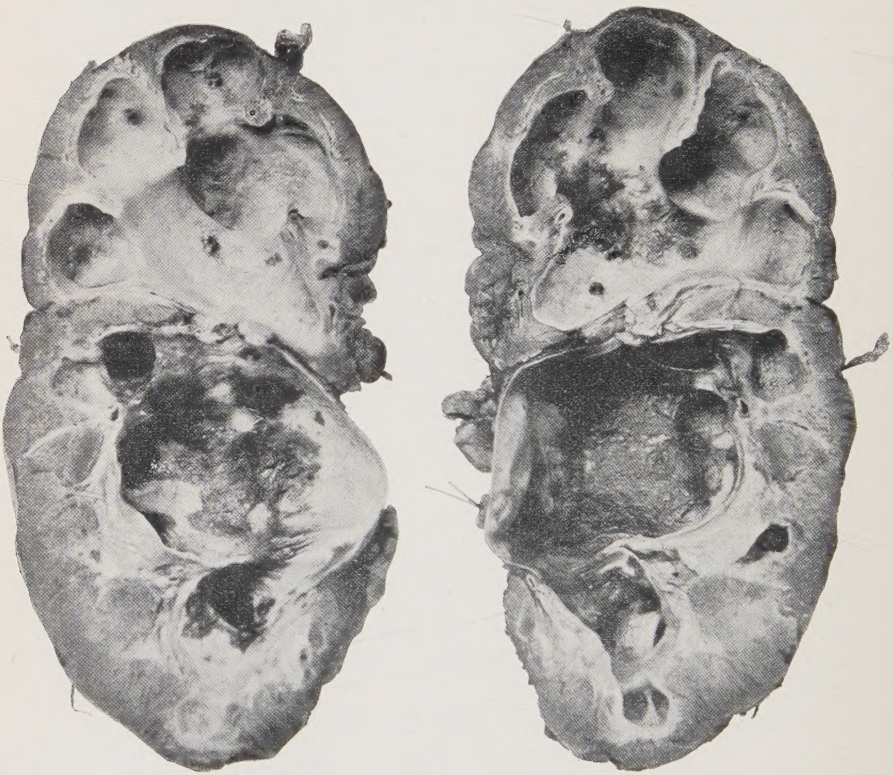

Fig. 1.

geben, wo wir Mißbildungen nicht nur bei der cystoskopischen Durchleuchtung, sondern später auch an der exstirpierten Niere nachzuweisen imstande waren. Die Entstehungsweise solcher Cysten ist eine ziemlich einfache. Kommt blinde Endigung des Ureters unter der Mucosa in Frage, so tritt im Ureter Harnstauung ein, seine wenig widerstandsfähige Wand wird dem ständig wachsenden Drucke immer mehr nachgeben, so kommt es allmählich zur Erweiterung und an der Mündungsstelle in die Blase zur cystischen Vorstülpung. Ebenso leicht läßt sich die Bildungsweise einer Cyste bei zu tiefer Mündung des Ureters innerhalb des Sphincter vesicae erklären, weil durch dessen Tonus der Ab-

fluß gehindert wird und es infolgedessen dadurch sehr schnell zur Harnstauung in dem auf größere Strecke submukös verlaufenden Ureter kommen kann. Hierbei muß man übrigens zwischen Ursache und Wirkung unterscheiden. Es kann nämlich die Harnleitermündung erst infolge der Aussackung in den Bereich des Schließmuskels rücken und so auf den ersten Blick hin den Anschein erwecken, als münde der Ureter zu tief in die Blase, während er in Wirklichkeit an ganz normaler Stelle liegt. Zahlreiche Fälle sind in der Literatur beschrieben worden, wo die Uretermündung nach Abtragung des Sackes an der für sie typischen Stelle gelegen war.

Somit dürfte es also als erwiesen gelten, daß die cystenartige Dilatation des unteren Ureterendes auch bei normaler Mündung vorkommt. Demnach muß die Ursache dafür wohl in einer primären Stenose des Orificium ureteris gesucht werden. Diese kann wieder angeboren oder erworben sein. Kapsammer berichtet in der Zeitschrift für Urologie 1908 über einen Fall, wo er den bindenden Beweis dafür erbringen möchte, daß es sich in der überaus großen Mehrzahl der Fälle um kongenitale Stenose handeln dürfte.

Der Patient in dem Falle Kapsammer hatte schon als Kind bei der Miktion stets Schmerzensäußerungen von sich gegeben; es wurden schon damals vorübergehende Unterbrechungen des Harnstrahles beobachtet. Überdies bestand in der Familie eine Disposition zu Mißbildungen am Urogenitalapparat: In drei aufeinanderfolgenden Schwangerschaften der Mutter des Patienten handelte es sich bei der ersten um einen Knaben mit Hypospadie, bei der zweiten um einen im 5. Monat abortierten, kompletten Zwitter und bei der dritten um den in Besprechung stehenden Kranken. Eine bei demselben nach der erfolgreichen Operation vorgenommene Funktionsprüfung ergab bei sonst vollkommen normalem Harne ein Zurückbleiben der betreffenden Niere gegenüber der zweiten. Die Funktionsstörung ist eine Folge der lange bestandenen Stauung.

Wenn somit auch in den meisten Fällen die Stenose auf einer kongenitalen Grundlage zu beruhen scheint, so darf man sich meiner Meinung nach nicht der Ansicht Theodor Cohns anschließen, der die Stenosen nur als kongenitale aufgefaßt wissen will. In der Literatur sind zahlreiche Fälle bekannt, bei denen die Stenose zweifelsohne als eine erworbene ausgelegt werden muß. Besonders charakteristisch hierfür dürfte der Fall von Freyer sein, den ich daher in kurzen Zügen berichten möchte.

„In Verbindung mit einem Trauma der Hüftgegend bekam ein Mann von 26 Jahren Harnbeschwerden, Schmerzen in der rechten Nierengegend, intermittierende Hämaturie, Fieber und Symptome, die auf Cystitis deuteten. Später wurden die Miktionen beschwerlich und

ward Eiter im Urin vorgefunden. Die Miktion hörte plötzlich auf, als lege sich ein Stein oder gestielter Tumor vor die Blasenöffnung. Die Cystoskopie zeigte die Wahrheit dieser Voraussetzung. Freyer fand nämlich einen walnußgroßen glatten Tumor mit dickem, rundem Stiel in der rechten Hälfte der Blase in der Nähe von der Stelle, wo sich die rechte Uretermündung befinden sollte, eingepflanzt. Die Harnblase wurde mittelst Sectio alta geöffnet, worauf ein walnußgroßer Tumor gefühlt wurde, der außer einem kleinen Papillom an der Spitze ganz glatt und durch eine kleine Vertiefung in zwei Lobi geteilt war. Er war durch einen dicken Stiel mit der Blasenwand verbunden in der Nähe der rechten Harnleitermündung. Der Stiel wurde abgebunden und durchschnitten, die Öffnung, wodurch der Tumor mit dem Ureter kommunizierte, geheftet. Es ergab sich, daß der Tumor eine Cyste war, die eitrigen Harn und zwei Nierensteine enthielt."

Weil die rechte Uretermündung nicht die geringste Abnormalität aufwies und die Cyste nur durch eine enge Öffnung mit diesem Ureter kommunizierte, gibt Freyer die folgende, meines Erachtens ganz richtige Erklärung ihres Entstehens: „Die Cyste bildete sich wahrscheinlich dadurch, daß die Steine, aus der Niere herabgekommen, bis zu dem Teil des Ureters, der die Blasenwand quer durchbohrt, kurz vor der Uretermündung gehemmt wurden, worauf der Harnstrom die Steine seitwärts gegen die Ureteren- und Blasenwand andrückte, welche, allmählich dem Drucke weichend, sich immer mehr ausstülpten, bis die Steine mit dem sie umgebenden Sacke ganz in die Blase kamen und zuletzt durch ihr eigenes Gewicht und die Kontraktion der Blasenmuskeln sich ein Stiel bildete."

Kehren wir nun nach diesem Exkurse zu unserem Fall II zurück, so können wir wohl sagen, daß dieser auf Grund der Verdoppelung seiner beiderseitigen Ureteren und deren teilweise recht komplizierten Verlaufes, sowie der eigenartigen Zweiteilung des Nierenbeckens zweifelsohne zu der großen Gruppe der Mißbildungen gerechnet werden muß, und daß die cystische Vorstülpung in die Blase auf eine mit den soeben erwähnten Bildungsanomalien wohl im Zusammenhang stehende kongenitale Stenose zu beziehen ist, die nun ihrerseits genügte, Harnstauungen zu veranlassen, Ureteren- und Nierenbecken zu dilatieren und so allmählich durch Hinzutreten von Mikroorganismen eine Pyonephrose vorzubereiten.

Andererseits könnte man auch daran denken, die Pyelitis für das Primäre und die cystische Dilatation des unteren Ureterenendes für das Sekundäre anzusehen. Die starke Neigung der Doppelmißbildung an den harnabführenden Wegen zu entzündlichen Affektionen geht aus der Literatur klar hervor. In den Fällen von Wildbolz, Adrian, Portner, König, Jacobi wurde Cystitis mit oder ohne Pyelitis be-

obachtet. Die Bildung einer Sackniere ist auch bei Galluser und bei Tilp verzeichnet. So ist es leicht erklärlich, daß sich in den Ausbuchtungen doppelter Ureteren, welche derartige Veränderungen des Lumens sehr häufig aufweisen, allmählich das Sediment ansammelt, bis völlige Verlegung der Mündungen entsteht; die hierdurch hervorgerufene Entzündung und Schwellung der Schleimhaut dichtet noch mehr ab. Das Bild der Harnstauung entsteht. Wenn die angesammelten Harnmengen einen genügend starken Druck entfalten, sprengen sie den Verschluß, schwemmen das Sediment heraus und machen somit die Passage frei. Wenn ich nun trotz dieser plausiblen Erklärung dieselbe nicht auf unseren Fall anwenden möchte, so geschieht es aus dem Grunde, weil bei all den bisher in der Literatur verzeichneten Fällen, bei denen die cystische Dilatation des vesicalen Ureterendes als eine Folgeerscheinung der Pyelitis angesehen wurde, stets heftige, kolikartige Schmerzen auftraten, die nach Sprengen des Verschlusses sofort nachließen, während in unserem Falle ausdrücklich betont wurde, daß Patientin nie Klage über irgendwelche Beschwerden geführt hatte.

Auch in unserem Falle I dürfte die Erklärung mit herangezogen werden, daß es sich hier um eine kongenitale Stenose handelt, die ihrerseits dazu beigetragen hat, die Ureterenwand cystenartig in die Blase vorzustülpen. Denn, wie erinnerlich, gelang der Ureterenkatheterismus bei der cystoskopischen Untersuchung links gar nicht, und auch später bei der vorgenommenen Operation konnte man sich überzeugen, daß die Ureterenöffnung nur für eine ganz feine Sonde durchgängig war. Freilich vermochten wir keine Bildungsanomalien am Urogenitalapparate festzustellen, wie sie eigentlich sonst, zusammen mit den kongenitalen Stenosen, am Ureterenostium auftreten. Mithin ließe sich der Fall ungefähr so deuten, daß die Harnbeschwerden, die die Patientin schon als junges Mädchen hatte, auf eine kongenitale Stenose der linken Harnleitermündung zurückzuführen wären, welche mit den Jahren an Intensität zunahm, den Urin zur Stauung brachte und so allmählich die Ureterwand dilatierte. Was nun die kolikartigen Schmerzen und Tenesmen anbelangt, so dürften sich dieselben nach der oben angegebenen Art und Weise erklären, zumal man bei der cystoskopischen Durchleuchtung, die nach der Operation stattfand, zahlreiche feinste Partikelchen in dem erweiterten Lumen herumschwimmen sehen konnte. Nicht ausschließen dürfte man aber auch vielleicht den Umstand, daß die cystische Dilatation des Ureters mitunter eine solche Dimension annahm, daß wenigstens für Augenblicke das Orificium internum urethrae verlegt werden konnte, ein Vorgang, der stets die heftigsten Blasentenesmen zur Folge haben dürfte. Daß es sich auch hier im Falle I um eine kongenitale und nicht etwa um eine erworbene Stenose handelt, dafür spricht die Tatsache, daß im Harne nie pathologische Bestand-

teile, wie Blut und Eiter, nachzuweisen waren. Auch gibt Patientin ausdrücklich an, daß der Harn stets klar gewesen war.

Treten somit die Mißbildungen und Stenosen bei der Bildung der Uretercysten in den Vordergrund, so gibt es aber noch manch andere wichtige Punkte, die in der Ätiologie dieses Leidens eine große Rolle spielen. So glaubt Burkhardt, daß man in vielen Fällen eine mangelhafte Entwicklung der Ureter- und Blasenmuskulatur in der Umgebung der Durchtrittstelle des Harnleiters für die Entstehung dieser Cysten verantwortlich machen müßte. Nach Waldeyer und Zuckerkandl gehen nun die Längsmuskelbündel des Ureters in die Blasenmuskulatur über, und dieser Zusammenhang soll für die Eröffnung der Harnleitermündung von großer Bedeutung sein. Daher darf es nicht wunder nehmen, daß bei schwach entwickelter Uretermuskulatur diese Eröffnung nicht erfolgt, und daß nun die in der Umgebung des Ureters befindliche Blasenmuskulatur, die, wie wir gesehen, mit der des Ureters eng verbunden ist, auch zu schwach ist, um dem anprallenden Urin einen genügenden Widerstand entgegenzusetzen. So kann es dann leicht zur Ausbuchtung der Mucosa kommen. König schreibt hierüber: „Die Ansicht Burkhardts möchte ich voll unterstützen. Der Ureter macht ja nach geradem Verlauf eine Knickung da, wo er in die Blasenwand eintritt. Wenn der Urin vom Nierenbecken abwärts gespritzt wird, so wird er stets an dieser Stelle gegen die vordere Wand anschlagen. Die straffe Blasenmuskulatur hält dem Anprall stand und wendet den Strahl weiter in die Ureterenmündung. Eine zu schwache Muskulatur nimmt an der Dilatation teil, eine normal kräftige hingegen trägt zu einer prompten Entleerung bei.“

Möglich wäre es nun, daß dieses Moment von Muskelschwäche auch in unserem Falle I bei der so grazil gebauten Patientin mitspräche, wie denn überhaupt bei Frauen und Kindern die cystische Dilatation des unteren Ureterendes viel häufiger als bei Männern vorkommen soll, was vielleicht in der Beschaffenheit ihres Bindegewebes, nämlich in dessen größerer Lockerheit und Dehnbarkeit, seine Erklärung finden könnte.

Andere Autoren glauben nun, die individuelle Verlaufsrichtung des Ureters sei für die Entstehung der Dilatation maßgebend. So glaubt Bostroem, „bei normal schrägem Verlaufe des Harnleiters durch die Blasenwand übe die Kontraktion der Muskulatur der letzteren auf den Harnleiter einen Druck aus, der eine Erweiterung nicht zustande kommen lasse. Umgekehrt fehle dieser Druck, wenn der Harnleiter die Blasenwand in gerader Richtung durchdringt und sein Ende nicht rings von Muskulatur umgeben ist, sondern, sei es nun direkt unter der Schleimhaut gelegen, sei es bloß durch eine dünnere Schicht kontraktiler Elemente von ihr geschieden ist.“ Jedoch dürfte auch ein allzuschräger Verlauf,

d. h. wenn der Ureter eine weite Strecke vor seiner Mündung fast submukös verläuft, zur cystischen Dilatation Veranlassung geben, da die Mucosa den ständigen Druck des herabträufelnden Urins auf längere Zeit nicht auszuhalten vermag. Gerade dieser letzten Ansicht schließt sich Israel an und glaubt, daß der in einer abnorm großen Ausdehnung die Blasenwand durchsetzende Ureter häufig die cystische Vorstülpung begünstigt, so daß es dann leicht zur Erschwerung des Abflusses und Entwicklung renaler Retentionsprozesse kommen könne. Hierzu käme dann noch schließlich nach Neelsen die bereits oben unter den Mißbildungen erwähnte fehlerhafte Insertion des Harnleiters, wo der Ureter erst im Bereich des Sphincter vesicae mündet und sich dabei sehr leicht infolge der durch Kontraktion des Schließmuskels hervorgerufenen Harnstauung stark erweitern kann.

An letzter Stelle möchte ich dann noch ein ätiologisches Moment erwähnen, auf das zuerst Englisch hingewiesen hat. Es ist seit langem schon bekannt, daß röhrenförmige Organe, namentlich die Kanäle der Harn- und Geschlechtsorgane, beim Foetus oft die Neigung haben, mit ihren Innenflächen zu verkleben. Hierin will Englisch die Grundursache für die Entstehung der Cysten erblicken. Infolge solcher epithelialer Verklebungen wird während des Uterinlebens der Harnabfluß gehindert oder gar unmöglich gemacht, so daß es dann äußerst leicht zu Erweiterungen kommen kann. Hat sich aber einmal eine Dilatation gebildet, so geht sie nicht mehr zurück, selbst wenn die Verwachsungen ganz oberflächlicher Natur waren und durch den steigenden Druck mit Leichtigkeit gesprengt werden konnten. Im Gegenteil nimmt der Umfang einer solchen Dilatation, zumal bei Kindern, entsprechend dem allgemeinen Wachstume, noch stetig zu. Bei lebhaften oder tief greifenden Wucherungsprozessen versteht es sich ja von selbst, daß diese zu einer hochgradigen Stenose, ja sogar zu einer vollständigen Obliteration des Ureters führen müssen. Man muß sich nun aber hüten, jeder Ureterenstenose den soeben angeführten biologischen Vorgang zugrunde zu legen. Auch ohne die Annahme einer Verklebung kann die Harnleitermündung eine relativ zu enge sein.

Ich bin nun in der Lage, hier im Anschluß an die zuletzt besprochenen Dinge noch einen auch von Herrn Professor Voelcker gesehenen Fall zu bringen, bei dem meines Erachtens die cystische Dilatation des rechten Ureters und dessen Undurchgängigkeit im Sinne von Englisch zu deuten wäre.

3. Fall.

Sektionsprotokoll vom 3. XII. 1906.

Totgeborenes Kind mit Zeichen der Reife. Verdacht auf kongenitale Lues.

In die Harnblase wölbt sich eine haselnußgroße, durchscheinende Flüssigkeitsblase vor, welche unter dünner Schleimhaut dicht unter der rechten Uretermündung liegt, so daß diese auf der Höhe der stark vorgewölbten Flüssigkeitsblase

liegt. Von der Blase ist der rechte Ureter knapp 1 cm weit zu sondieren, dann kompletter Verschluß. Die Flüssigkeitsblase ist die dilatierte Pars intramuralis ureteris, welche wahrscheinlich durch die soeben angeführten intrauterinen Verklebungen den Zusammenhang mit dem untersten Ureterenteile und dem Trigonum verloren hat. Rechter Ureter und rechtes Nierenbecken dilatiert, linke Niere und linker Ureter intakt.

Aus all dem bisher Gesagten geht deutlich hervor, unter welch einem verschiedenen Bilde die cystische Dilatation des vesicalen Ureterendes auftreten kann. Während in der Literatur Fälle bekannt sind, wo das Leiden stets verborgen blieb und die Patienten an interkurrenten Erkrankungen zugrunde gingen — ich verweise nur auf die drei Fälle von Tilp —, kann dasselbe aber auch, mit den einfachsten Harnbeschwerden beginnend und bis zu den heftigsten Blasen- und Nierensymptomen emporsteigend, zutage treten. In der überaus großen Mehrzahl der Fälle sind es wohl meistens Blasensymptome, die die Aufmerksamkeit des Arztes auf das bestehende Leiden lenken. Brennen in der Harnröhre nach der Miktion, vermehrter Urindrang, plötzliche Unterbrechung des Harnstrahles, zuweilen trüber oder blutiger Urin, zeitweise komplette Retention mit Blasenkrämpfen abwechselnd mit unwillkürlicher Harnentleerung, Leib- und Kreuzschmerzen, das sind alles Symptome, die auf eine Erkrankung des Urogenitalapparates hinweisen. Jedoch wäre es nicht richtig, hieraus schon eine exakte Diagnose stellen zu wollen. Diese ist einzig und allein durch die cystoskopische Untersuchung zu stellen. Gerade unsere ersten beiden Fälle können als Beweis dafür gelten, was ich soeben behauptet habe. Während im Fall I seit Jahren die heftigsten, kolikartigen Schmerzen bestanden, ohne daß man je im Harn etwas Abnormes, noch bei der Operation außer der Cyste irgendwelche Veränderungen am Urogenitalapparate nachzuweisen vermochte, war die Patientin im Fall II stets beschwerdefrei, obwohl sie von Jugend her einen trüben, mit Eiter versetzten Harn und, wie sich später herausstellte, eine schwer geschädigte Niere hatte. In beiden Fällen war es nur die Cystoskopie, die den richtigen Aufschluß über die Natur des Leidens bringen konnte.

Das Bild der cystischen Dilatation des unteren Ureterendes, welches man durch die Cystoskopie zu Gesicht bekommt, ist sehr charakteristisch und leicht zu erkennen. Man sieht einen breitbasig aus der Blasenwand hervortretenden Tumor, dessen Oberfläche glatt ist. Der cystenartige Tumor besitzt eine Schleimhaut, deren Aussehen von dem der umliegenden Blasenschleimhaut nicht abweicht, er ist transparant, so daß man unwillkürlich an den durchscheinenden Glanz einer durch das Stethoskop betrachteten Hydrocele erinnert wird. Er ist ferner von wechselnder Größe; dabei sieht man, wie sich die Cystenwand deutlich rhythmisch kontrahiert, sich aufbläht, um dann nach einigen Sekunden wieder zusammenzusinken.

Dieses letzte Symptom braucht aber nicht immer vorhanden zu sein. Es sind einige Fälle in der Literatur verzeichnet, wo man cystoskopisch nur einen großen persistenten Tumor erblickte. Roth berichtet über einen Fall, wo zweimal von autoritativer Seite ein Tumor diagnostiziert worden war und wo es sich dann bei der Operation herausstellte, daß es sich hier um eine sackartige Erweiterung des vesicalen Harnleiterendes handelte. In solchen Fällen wird die cystoskopische Diagnose nur dadurch ermöglicht, daß manchmal bei genauer Beobachtung geringe Veränderungen in der Größe der Cyste, sei es durch Lagewechsel, sei es durch vermehrten Urinzufluß, zustande kommen.

Besonders charakteristisch für eine Vorstülpung des Harnleiters ist aber der Sitz der Cyste in der Gegend der Uretermündung, die symmetrische Lagerung bei Doppelseitigkeit der Affektion, das eventuelle Sichtbarwerden einer Ureteröffnung auf der Kuppe der Cyste. Gelingt es dann, mit einem Ureterenkatheter durch diese Öffnung zu dringen und Urin aufzufangen, so ist der sichere Nachweis einer cystischen Dilatation des vesicalen Harnleiterendes erbracht.

Um nun noch einmal auf die Symptome zurückzukommen, so sind diese „von dem Verhalten der Cyste (ob die Cyste vollständig verschlossen ist, oder ob die Ureterenmündung nur stenosiert ist), also von der Größe und Dauer der Sackbildung, in zweiter Linie von dem Vorhandensein anderer Komplikationen (Infektion, Steinbildung usw.) abhängig“ (Adrian).

Ist die Cyste so herangewachsen, daß sie das Orificium internum urethrae verlegt, so kann es zur völligen Urinretention kommen.

Zu Verwechselungen dürfte die cystische Dilatation des vesicalen Harnleiterendes wenig Anlaß geben. Sie wird sich leicht von Fremdkörpern und Steinen unterscheiden lassen, die erstens einmal stets am Blasenboden liegen und dann bei Verlagerung des Beckens ihren Standort meistens verändern werden. Auch dürfte man sich hier manchmal mit dem Irrigationscystoskop Klarheit verschaffen, besonders wenn es sich um kleinere Konkremente handelt, die dann leicht fortgespült werden können.

Ferner möchte ich noch einmal darauf aufmerksam machen, daß man bei cystischen Vorstülpungen des Ureters in die Blase neben einer deutlichen Transparenz rhythmische Kontraktionen beobachten kann, was bei Fremdkörpern, Steinen und Blasentumoren im eigentlichen Sinne des Wortes nicht der Fall ist. Außerdem neigen letztere sehr häufig zu starken Blutungen.

Wenngleich auch sehr selten, so kann doch einmal das Aneurysma in der Blasenwand in Betracht kommen, welches wie die sackartigen Erweiterungen auch Gestaltveränderungen unterworfen ist, die aber bedeutend schneller aufeinanderfolgen und stets dem Pulse synchron sind.

Auch die Krankheiten, die mit richtiger Blasenbildung einhergehen, lassen sich leicht von unserem Leiden differenzieren. Zunächst käme das bullöse Ödem in Frage. Nach Casper soll dieses stets in zahlreichen Blasen auftreten, ferner soll die Blasenschleimhaut in ihrer ganzen Ausdehnung schwere cystische Veränderungen zeigen. Verursacht wird dieses bullöse Ödem durch parametritische Exsudate und Tumoren, die die benachbarte Blasenwand hervorwölben und so allmählich in der Schleimhaut, die zunächst noch glatt ist, Entzündungsprozesse und Zirkulationsstörungen hervorrufen, so daß sich dieselbe in Falten legt und sich so nach und nach zu jenen Bläschen umformt.

Dann kämen die Cysten im eigentlich pathologisch-anatomischen Sinne in Betracht. Auch diese sollen zu mehreren auftreten, meist bohnengroß sein, einen gelatineartigen Inhalt besitzen und dabei leicht cystitische Erscheinungen nach sich ziehen. „All diese Gebilde sind nach Casper primäre Cysten der Blase, entstanden, sei es durch circumscripte Abschnürung des Epithels der Blasenschleimhaut und sekundäre cystitische Transformationen oder durch Adhärenz und Verwachsung benachbarter Blasenschleimhautbezirke."

Endlich noch ein Wort über die Hydatiden-Cysten, bei denen eine Verwechselung so gut wie ausgeschlossen ist. Denn abgesehen davon, daß diese Gebilde frei in der Blase herumschwimmen und beim Urinieren nach außen gelangen können, wird auch der Harn zahlreiche Echinokokkenhaken im Sediment enthalten.

Prognostisch ließe sich manches über unser Leiden sagen. Bei der großen Verschiedenheit der anatomischen Verhältnisse muß auch der gesamte Krankheitsverlauf große Variationen aufweisen. Es sind Fälle bekannt, wo „das Leiden oft schon wenige Tage nach der Geburt dem Leben ein Ende setzte, während ein anderes Mal Jahrzehnte ungestörten Wohlbefindens vergehen können, ehe die Beschwerden beginnen." Theodor Cohn fährt weiter fort: „Die Prognose wird desto besser sein, je frühzeitiger das Leiden erkannt ist; sodann kommt es auf die Ursache der Cystenbildung an. Entsteht die sackartige Erweiterung durch Steine oder Tumoren, dann hängt die Voraussage von der Entfernbarkeit dieser Gebilde ab. Kleine Cysten, welche durch Entwicklungshemmung entstanden sind, scheinen gutartig zu sein. Kommt freilich das Leiden erst dann zur Beobachtung und richtigen Erkenntnis, wenn bereits retrograde Veränderungen der Harnorgane sich entwickelt haben, dann entscheidet der Verlauf dieser Erkrankungen, falls die Cyste selbst beseitigt werden konnte, über das Schicksal des Patienten." Somit geht deutlich hervor, daß die mit Cystenbildung an den Ureteren behafteten Personen ständig Gefahren ausgesetzt sind und daß daher die Prognose, selbst wenn das Leiden jahrzehntelang symptomlos verläuft, als dubiös angesehen werden muß.

Wie schon gesagt, scheint die Entwicklungsstörung bei einigen Patienten überhaupt nie Beschwerden veranlaßt zu haben. In solchen Fällen kann von dem therapeutischen Eingriff keine Rede sein. Anders ist es aber, wenn sich irgendwelche Symptome einstellen. Dann kommt meiner Ansicht nach nur die Operation in Frage. Zwar schreiben Garré und Ehrhard in ihrem Buche über Nierenchirurgie: „Die Anomalien des Ureters erfordern nur dann operative Behandlung, wenn die Niere erkrankt ist, oder wenn die Veränderungen am distalen Ende des Harnleiters zu Inkontinenz, Cystitis usw. führen.“ Trotzdem läßt sich nicht leugnen, daß alle derartigen Patienten stets in Gefahr schweben. Denn abgesehen davon, daß sich die Cyste in kurzer Zeit stark vergrößern und dadurch schwere Miktionsstörungen veranlassen kann, ist es manchmal recht schwer festzustellen, wie weit die durch die Erweiterung des Harnleiterendes immer bedingte Harnstauung Veränderungen an den Nieren, Nierenbecken und Ureteren hervorgerufen hat. Läßt man solche Cysten bestehen, so nimmt die etwa vorhandene Hydronephrose zu; es kann dann rasch zu Nierenschrumpfung, Vereiterung und Steinbildung kommen.

Die Therapie hat somit die Aufgabe, die bestehende Cyste zu beseitigen und erneute Cystenbildung zu verhindern. In jedem Falle soll man sich aber genau Rechenschaft geben von dem funktionellen Wert der bezüglichen Niere, um beurteilen zu können, inwieweit es indiziert sei, auch diese in die Operation zu beziehen. Stößt man nun auf einen solchen Fall, wo Nierensteine als die primäre Ursache zu betrachten sind, oder wo sich seit langer Zeit infolge der Harnstauungen ein schwerer Eiterungsprozeß innerhalb der Nieren abspielt, dann soll man vor allem diese Krankheit bestreiten und eventuell zur Nephrotomie resp. zur Nephrektomie schreiten, wie wir dies in unserem Falle II aus denselben Erwägungen heraus getan haben. Durch dieses Vorgehen bringen wir nicht nur die Cyste zum Rückgang, sondern haben auch gleichzeitig ein äußerst schädigendes Moment für die andere gesunde Niere beseitigt, die sonst wahrscheinlich mit affiziert worden wäre und dann die Aussichten auf Heilung ganz ungünstig gestaltet hätte.

Was nun die Therapie anbelangt, die wir in den Fällen einschlagen müssen, bei denen keine nennenswerten Nierenschädigungen bestehen, so haben wir zwei Behandlungsarten zu erwägen:

I. Die Operation nach voraufgegangener Sectio alta.

II. Die intravesicale Operation.

Beide Operationen bieten die gleichen Vorteile, wenngleich es sich auch nicht leugnen läßt, daß die letztere die weniger gefährliche ist, zumal doch immerhin die Sectio alta ein viel größerer Eingriff ist, der nachher längere Bettruhe bedingt. Besonders bei Frauen, die, wie ja bekannt, eine recht dehnbare Urethra besitzen, wäre die Operation

auf endovesicalem Wege angebracht, wo es nicht schwer sein dürfte, die Cyste durch die Urethra vorzuziehen und abzutragen. Für kontraindiziert halte ich die Methode jedoch — wenigstens bei Männern — in den Fällen, wo ein sehr großer Cystensack existiert, der dann nach Spaltung sich leicht auf das Orificium internum urethrae legen und so ein Abflußhindernis für den Urin bilden kann.

„Das Verdienst, die Frage der operativen Behandlung des Leidens überhaupt angeregt und auf die Möglichkeit, dasselbe, zumal bei Vorfall der Cyste, durch die weibliche Harnröhre zu beseitigen, hingewiesen zu haben, gebührt Bostroem.“ (Adrian.)

Grosglick war der erste, der im Jahre 1898 eine vesicale Harnleitercyste operierte. Er hatte zwar vorher die Diagnose auf Tumor vesicae gestellt, jedoch nach Eröffnung der Blase (Sectio alta) erkannt, daß die Cyste, welche an der der Ausmündung des rechten Ureters entsprechenden Stelle lag, mit dem Harnleiter kommunizierte. „Er schnitt sie daher auf, vereinigte die Ränder der äußeren und inneren Schleimhautschicht durch eine fortlaufende Catgutnaht, führte in den erweiterten Ureter ein langes Drainrohr ein, dessen freies Ende durch die Wunde in der vorderen Blasenwand nach außen geleitet wurde.“

1902 beseitigte Garré in einem Falle mit Pyelocystitis die geschlossene Harnleiteraussackung durch Resektion nach Sectio alta und Vernähung der Wundränder. Die Pyelitis besserte sich seitdem zusehends, und wie sich Theodor Cohn 6 Jahre später überzeugen konnte, enthielt der Harn weder Albumen noch Eiter.

Gleichzeitig wurde aber auch von manchen Chirurgen die intravesicale Operation ausgeübt. 1903 gelang es Fenwick, beim Weibe die cystische Dilatation des Ureterendes von der Harnröhre aus zu entfernen. Er erweiterte die Harnröhre der Patientin und trug mit einer durch sie eingeführten Zange die ballonartige Vorwölbung ab.

1906 war es Klose, der als erster die Cyste auf endovesicalem Wege durch das Operationscystoskop beseitigte. Zu diesem Zwecke kauterisierte er mit einem mittellangen gefensterten Brenner die Cystenwand und durchstieß 4 Tage später den Schorf mit der Spitze eines starken Harnleiterkatheters. Er konnte dann den Katheter, ohne auf ein Hindernis zu stoßen, bis in das Nierenbecken hinaufschieben. Der Erfolg der Operation war ein günstiger.

1909 verwandte Wulff in Hamburg den Brenner des Nietzeschen Operationscystoskops. Über die höchste Höhe der sackartigen Erweiterung setzte er einen tiefgreifenden, von der Blasen- bis auf die Ureterschleimhaut übergreifenden Schorf und erweiterte auf diese Weise die für den andringenden Urinstrom zu kleine Harnleiteröffnung.

In demselben Jahre versuchte es Theodor Cohn, eine Cyste mit einem nach seinen Angaben konstruierten Messer zu eröffnen, welches

in das Nietzesche Ureterencystoskop mit dem Stielende in die vordere Öffnung des Katheterkanals eingeführt wurde. „Nach Einführung des Cystoskops und Einstellung der medialen Stenose in das Gesichtsfeld wurde der Moment abgewartet, in welchem sich die Aussackung prall hervorwölbte. Jetzt wurde das Messerchen durch den Albarranschen Hebel genähert, in die Öffnung etwa 1 cm vorgeschoben und durch die laterale Sackwand hindurchgestoßen." Sofort sank die Cyste zusammen. Um ein Zuheilen der Schnittwunde zu verhüten, wurde noch ein zweiter Schnitt durch die erschlaffte Sackwand geführt, der mit dem ersteren nach oben und außen divergierte. Patientin verspürte während der Operation keine Schmerzen. Blutung war gering. 9 Tage nach dem Eingriff ergab die cystoskopische Untersuchung an Stelle der Stenose einen breiten, schräg über die Ureterfalte verlaufenden Schlitz. Etwa 3—4 mal wurde nun in diesen in Zwischenräumen von 8—10 Tagen ein Katheter von Ch. 7 eingeführt. Seitdem ist der Ureterschlitz dauernd offen geblieben.

Als kurzes Resümee meiner Arbeit möchte ich folgendes anführen:

I. Die klinischen Erscheinungen der cystischen Dilatation des unteren Ureterendes sind oft so gering, daß eine Diagnose ohne Cystoskopie nicht gut möglich ist. Dagegen ist sie mit Hilfe der Cystoskopie mit Sicherheit zu stellen.

II. Was die Therapie anbelangt, so muß sie eine chirurgische sein. Je nach der Lage des Falles kommen dabei in Frage:

1. die endovesicale Operation,
2. der Blasenschnitt,
3. die Nephrektomie.

Zum Schluß erlaube ich mir, Herrn Professor Voelcker, dem ich die Anregung zu dieser Arbeit und das Material verdanke, meinen verbindlichsten Dank auszusprechen.

Literaturverzeichnis.

Englisch, Nitze-Oberländers Centralbl. **9**, 1898.

Cohn, Th., Eine einfache intravesicale Behandlung von Aussackungen der Blasenenden doppelter Harnleiter, ein Beitrag zur Pathologie der intermittierenden Pyonephrose. Zeitschr. f. Urol. **3**, 1909.

Lippman-Wulf, Nitze-Oberländers Centralbl. 1899.

v. Fedorow, Über einen Fall von cystenartiger Erweiterung eines akzessorischen Ureters. Zeitschr. f. Urol. **4**, 1910.

v. Frisch und Zuckerkandl, Handbuch der Urologie.

Cohn, Th., Über cystenartige Erweiterung des Harnleiters innerhalb der Blase. Beiträge z. klin. Chir. 1904.

König, Münch. med. Wochenschr. 1904, S. 22, 27.

Adrian, C., Ein neuer operativ behandelter Fall von intermittierender cystischer Dilatation des vesicalen Ureterendes. Archiv f. klin. Chir. **78**, H. 3. 1906.

Israel, Klinik der Nierenkrankheiten. Berlin 1901.
Waldeyer, Das Becken.
Casper, Handbuch der Cystoskopie 1898.
Klose, B., Ein auf intravesicalem Wege durch das Operationscystoskop geheilter Fall einer Harnleitercyste. Archiv f. klin. Chir. **80**, H. 1.
Portner, C., Über die intermittierende cystische Erweiterung des vesicalen Ureterendes. Monatsber. f. Urol. **9**, H. 5. 1904.
Jacobi, F., Über intermittierende cystenartige Dilatation des vesicalen Ureterendes. Inaug.-Diss. Leipzig 1907.
Grosglick, S., Zur Kenntnis und chirurgischen Behandlung der angeborenen Harnleiteranomalien. Monatsschr. f. Urol. **6**, 575. 1901.
Meyer, Robert (Berlin), Zur Anatomie und Entwicklungsgeschichte der Ureterverdoppelung. Virchows Archiv **187**.
Wiehe, E., Zwei Fälle von cystenartiger Erweiterung des vesicalen Harnleiterendes. Inaug.-Diss. Leipzig 1907.
Wulff, P., (Hamburg), Zur Operation der cystischen Dilatation des vesicalen Ureterendes. Zeitschr. f. Urol. **3**, 1909.
Roth, M., Ein Fall von cystischer Erweiterung des unteren Ureterendes. Verhandlungen der deutschen Gesellschaft für Urologie. II. Kongreß in Berlin 19. bis 22. April 1909.
Kapsammer, G., Über cystische Erweiterungen des unteren Ureterenendes. Zeitschr. f. Urol. **2**, 1908.
Tilp, Drei Fälle von cystischer Erweiterung des Blasenendes überzähliger Ureteren. Zentralbl. f. Chir. 1907, Nr. 38.
Brongersma, H., Über zwei Fälle von Cysten in der Harnblase. Zeitschr. f. Urol. 1908.

Lebenslauf.

Am 22. Dezember 1890 wurde ich als Sohn des praktischen Arztes Dr. Josef Rosenberg und seiner Frau Selma geb. Naphtaly in Berlin (Staat Preußen) geboren. Ich besuchte von Ostern 1897 an das Königliche Französische Gymnasium zu Berlin, wo ich Ostern 1909 das Abiturientenexamen bestand. Ich studierte dann Medizin und zwar je zwei Semester in Freiburg i. Br. und Heidelberg und sechs Semester in Berlin. Die ärztliche Vorprüfung habe ich in Berlin am 10. November 1911 abgelegt; das medizinische Staatsexamen absolvierte ich am 15. Mai 1914 in Heidelberg.